

**Dr. BOSSER LOIC**  
Médecine générale  
25 rue Ambroise Fleury  
76000 ROUEN  
Tel.:02 35 71 13 00  
Fax:02 35 89 79 91  
10001960045

**Le 14/03/2017**

**Patient: M. Pascal ROUSSEL**

**RYTHME SINUSAL REGULIER 55/MIN**

**PR QRS QT : RAS**

**AXE NL A 43°**

**ASPECT RSR' EN V1 ET V2 : HEMI BLOC ANT DROIT**

**PAS DE MODIF DE ST**

**PAS DE WOLF PARKINSON WHITE**

**PAS DE BRUGADA**

**PAS DE SOKOLOW**

**ECG DANS LES LIMITES DE LA NORMALE, HEMI BLOC ANT DROIT**

**Dr. BOSSER LOIC**

**Docteur BOSSER Loïc**  
76 / 110970 1  
25, rue Ambroise Fleury  
76000 ROUEN  
Tel. 02 35 71 13 00 Fax 02 35 89 79 91

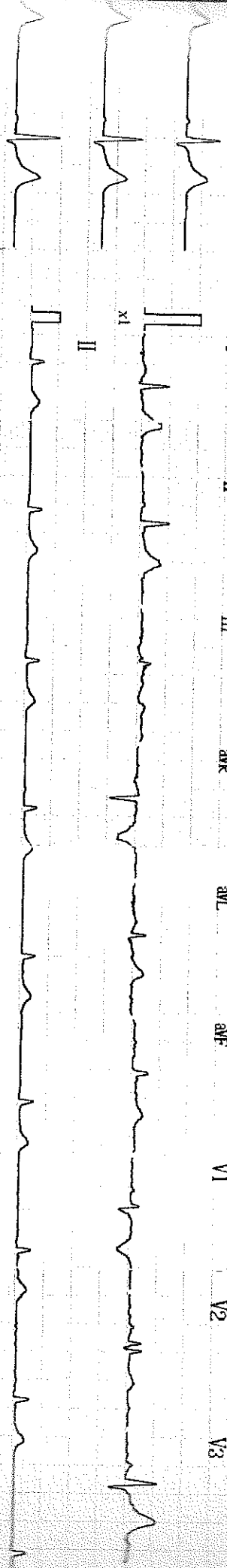
HR: 55

14-Mar-2012 12:11:59

Rythme Cardiaque: 3

ID: 0

I II III aVR aVL aVF V1 V2 V3



POP 01-V02-01-S1

5 mm/mV 25 mm/s FILT

CA PM FM

5

V2

V3

V4

V5

V6



\*\* Limite du normal \*\*

501: BLOC DE BRANCHE DROIT INCOMPLET  
121: ROTATION ANTI-HORAIRE

Docteur **BOSSER Loïc**

76 / 110070

25, rue Ambroise Fleury

76000 ROUEN

Tel. 02 35 71 43 80 Fax 02 35 89 79 91

HR : 55bpm

R-R : 1073ms

P-R : 135ms

QRS : 107ms

QT : 415ms

QTc : 400

AXE : 43deg

RV6 : 1.56mV

SV1 : 0.26mV

R+S : 1.82mV

[MINNESOTA CODE]

7-3-0

9-4-1

24 04. 1962

*PMCM FOUKEL*

*le 16/03/78*

Rapport non confid.

Examiné par

*Loïc Bosser*

P-7101-V02-01-S1

FCP-1-V02-01-S1