

# IMAGERIE DES BEAUX-ARTS

Radiologie Générale et Dentaire - Échographie - Mammographie - Ostéodensitométrie

41 RUE JEAN LECANUET

76000 ROUEN

Tel : 02.35.89.68.00

Madame ROUSSEL VERONIQUE

Date de naissance : 14/07/1962

Date de l'examen : 05/04/2017

SD / SD

## ECHOGRAPHIE THYROIDIENNE

### INDICATION :

Bilan d'une hypothyroïdie idiopathique substituée

### RESULTAT :

La thyroïde est de petite taille avec un lobe droit mesuré à 35x10x8 mm soit un volume de 1.4 cm<sup>3</sup> et un lobe gauche mesuré à 37x9 x8 mm soit un volume de 1.3cm<sup>3</sup>

L'isthme est de taille normale.

Les contours sont réguliers l'échostructure est discrètement hétérogène en rapport avec des plages discrètement hypoéchogènes non systématisées, sans nodule individualisé avec un gradient musculo-parenchymateux de fond respecté. Il existe une petite calcification de 2 mm au niveau du lobe gauche

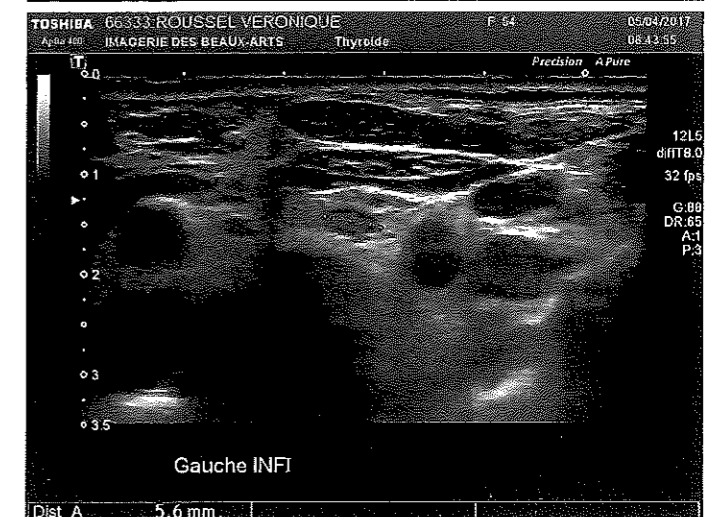
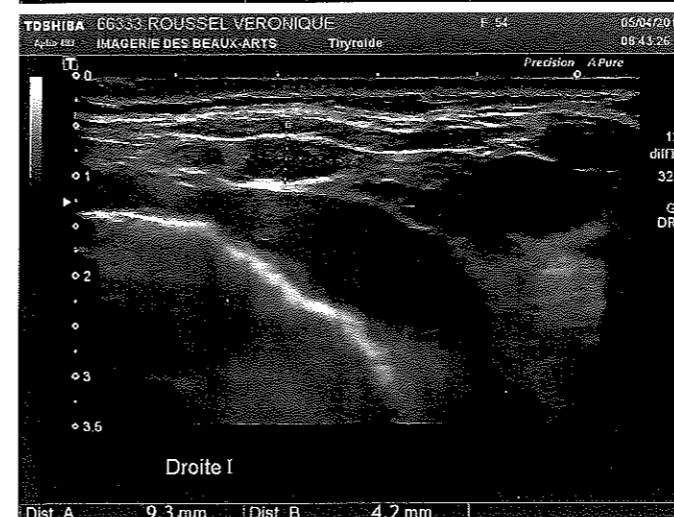
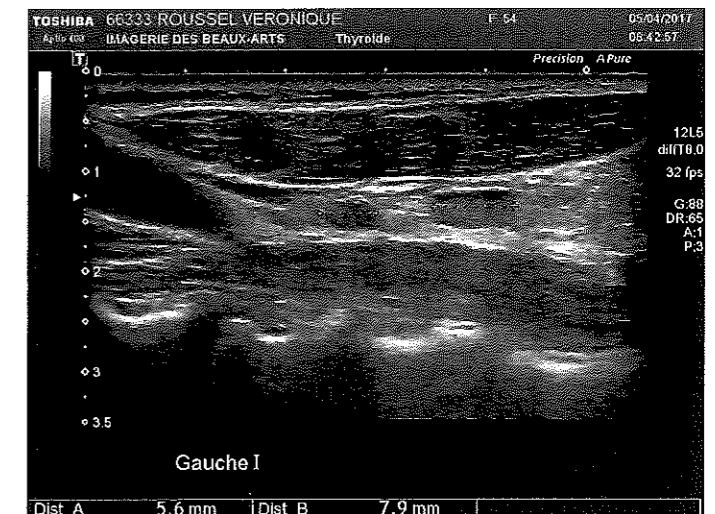
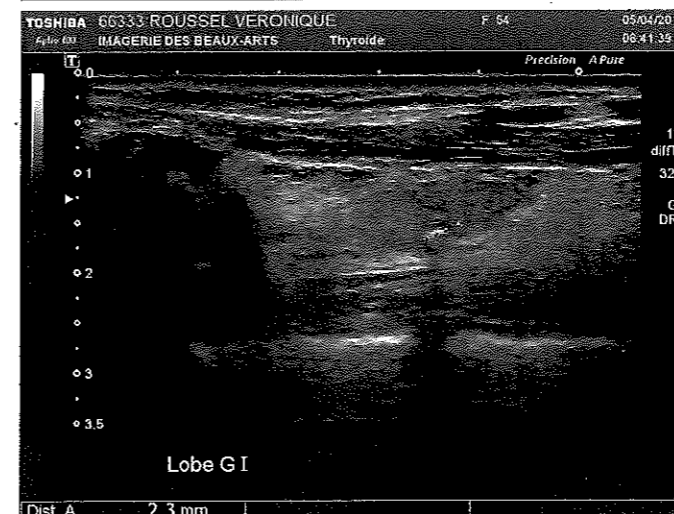
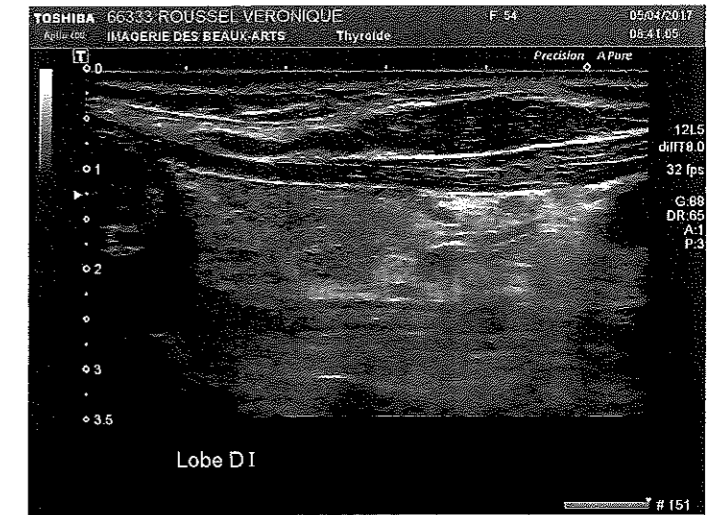
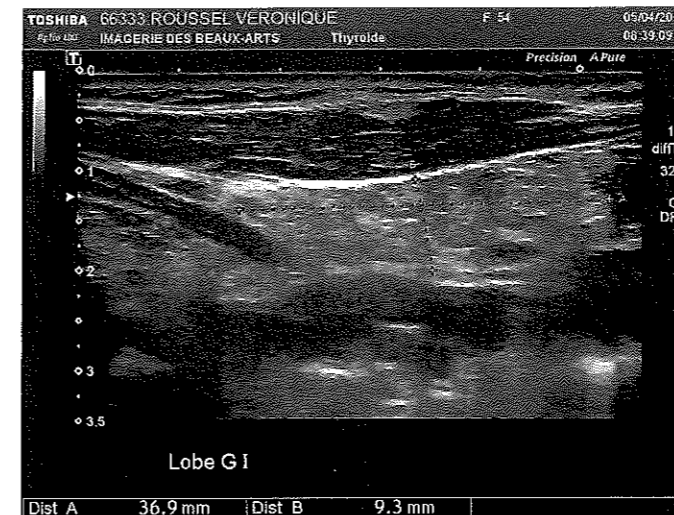
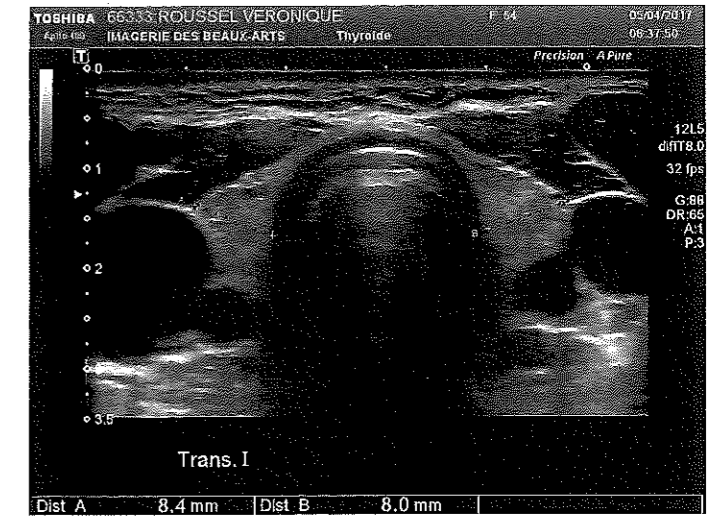
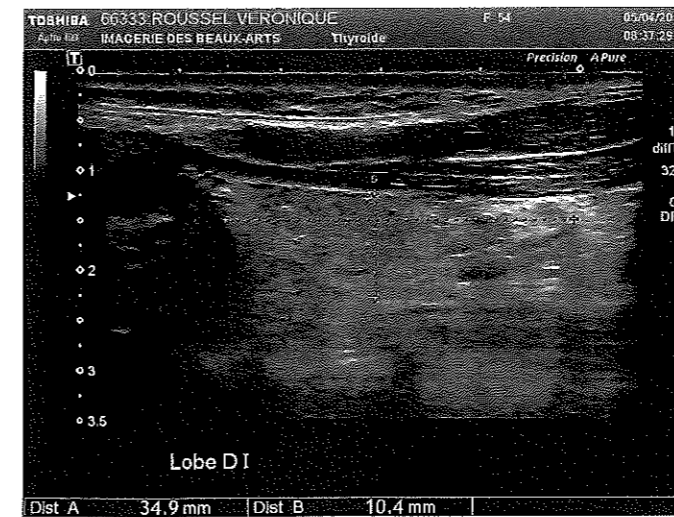
Il n'existe pas d'adénopathie cervicale. On retrouve quelques petits ganglions en infra et latéro-thyroïdien de taille normale mesurée de 5 à 8 mm de diamètre sur une épaisseur de 3 à 4 mm.

### EN CONCLUSION :

Petite thyroïde discrètement hétérogène

Docteur DELERIS Sophie

Compte rendu validé électroniquement par le Dr Sophie DELERIS.



Membre d'une association agréée, le règlement des honoraires par chèque est accepté

Agrément : - ECHO TOSHIBA - mise en service le

Prévention de la transmission infectieuse par les dispositifs médicaux selon les recommandations du haut conseil de la santé publique (rapport 14/12/2007)